

第3章 筋強直性ジストロフィー（1型が否定された場合の病型診断を念頭に）

3-1. 筋強直性ジストロフィー1型（DM1）と筋強直性ジストロフィー2型（DM2）

筋強直性ジストロフィー（myotonic dystrophy, DM）は，成人筋ジストロフィーの中で患者が最も多く，その主症状は筋強直および筋ジストロフィー（筋萎縮と筋力低下）である。常染色体優性遺伝形式をとり，患者により症状の重篤度や発症年齢はさまざまである。

遺伝学的に2つの病型が知られているが，本邦のDMのほとんどは *DMPK* 遺伝子3'側非翻訳領域のCTG反復配列が異常伸長したDM1（myotonic dystrophy type 1）である。DM1は，発症年齢から成人型，幼（若）年型，先天型に分けられ，先天型は生下時より著明な筋力低下を示すことが多い。さらに，多臓器症状を合併する全身疾患であるという特徴がある。代表的なものに，白内障，不整脈，呼吸障害，嚥下障害，糖尿病，高次脳機能障害，消化器症状，良性・悪性腫瘍の合併等がある。本邦では *DMPK* 遺伝子解析が健康保険適用の検査であり，進行性の筋萎縮と筋強直を呈する患者ではまず *DMPK* 遺伝子解析によりDM1の鑑別を行う。

しかし，筋強直が目立つ筋ジストロフィーで *DMPK* 遺伝子の変異を認めなかった場合は診断に苦慮する。本邦ではきわめて稀とされるDM2（myotonic dystrophy type 2）¹⁾の診断手順が，その解決に役立つ。本稿では，DMを疑われるものの *DMPK* 遺伝子にCTG反復配列の伸長を認めなかった場合の鑑別診断の手引きとして，おもにDM2に焦点を当てて解説する。

3-2. DM2の疾患概念

DM2はミオトニア現象，骨格筋機能低下（筋力低下，筋痛，こわばり），心伝導異常，虹色の後嚢下白内障，インスリン抵抗性2型糖尿病，精巣不全等の特徴とする常染色体優性遺伝性の多臓器疾患である¹⁾。1994年に近位筋優位の筋力低下，ミオトニア，白内障といった筋強直性ジストロフィーの特徴を持ちながら，第19染色体のCTG繰り返し配列の伸長がみられない疾患群（myotonic dystrophy with no CTG repeat expansion）として最初に報告された²⁾。また，別のグループから，筋力低下が主に近位筋優位にみられたことから，Proximal myotonic myopathy (PROMM)³⁾あるいはProximal myotonic dystrophy (PDM)⁴⁾としても報告された。1999年に，ドイツ人家系の連鎖解析で遺伝子座が第3染色体長腕に決定され，続いて2001年にcellular retroviral nucleic acid binding protein (*CNBP*) 遺伝子の第1イントロンのCCTGリピート伸長が原因遺伝子変異であることが発見されて¹⁾，DM2の臨床遺伝学的な概念が確立された。

3-3. DM2の臨床的特徴⁵⁾

3-3-1. 筋ジストロフィーとしての特徴

DM2患者の発症年齢の多くは30～50歳台で，最も一般的な症状である四肢近位筋優位の筋力低下や筋痛で発症することが多い。DM1では乳児期あるいは小児期に様々な先天型

として発症したり，成人後に変性疾患として発症したりすることがあるのに対し，DM2は発育異常とは無関係であり，小児期には重い症状は示さない。ミオトニア現象，すなわち筋肉の易興奮性による筋収縮および弛緩の不随意的な遅延は，ほとんどすべてのDM2患者で認められるが，一部の患者に認めないこともある。

3-3-2. 全身疾患としての筋疾患

DM1と同様，多臓器が障害される可能性があるが，一般的にその程度はDM1に比べ軽い。

大多数のDM2患者に，後囊下白内障を認めることが多い。心症状は，房室や心室内伝導ブロック，不整脈，心筋症として発症する。DM2患者で記載されている内分泌異常にはインスリン非感受性2型糖尿病および男性不妊の原因となる性腺不全がある。IgGおよびIgMの両者の低下を伴う低ガンマグロブリン血症の合併頻度も高いが，それに関連する臨床的な問題は報告されていない。DM2患者に合併する中枢神経系の異常には，脳MRIでみられる白質変化，PETでみられる前頭～側頭部の血流低下がある。このような変化は認知機能，行動，人格に何らかの影響を及ぼすと思われるが，DM1に比べDM2は認知機能低下やパーソナリティ障害が目立たないことが多い。

3-3-3. 鑑別が難しい筋疾患

近位筋優位の筋萎縮・筋力低下や筋痛・筋のこわばりを呈する筋疾患は，鑑別の対象となる。筋ジストロフィーに含まれる他の病型の中では，特に肢帯型筋ジストロフィー（limb-girdle muscular dystrophy, LGMD）との鑑別が難しい症例があることが知られる。DM2を疑う患者の病型診断を進める際のフローチャートを図3-1に示す。以下は，このフローチャートに沿って論ずる。

3-4. DM2の診断精査の前提として必要な情報

3-4-1. 臨床症状

診察により，ミオトニア現象，近位筋優位の筋萎縮・筋力低下を共に認めることは，DM2診断の端緒となる。

3-4-2. 家族歴

筋ジストロフィーの定義に「遺伝性疾患」であることが含まれるので，家族歴は診断に極めて重要である⁶⁾。常染色体優性遺伝を思わせる家族歴は，DM2を疑わせるものであるが，その症状が軽度なため，家族歴がはっきりしないこともあることに注意する。

3-4-3. 随伴症状

筋強直性ジストロフィー特有の顔貌，白内障，糖尿病，心伝導障害，IgG低値等の合併症の存在は重要である。

3-4-4. 針筋電図でのミオトニー放電

針筋電図でミオトニー放電や刺入時活動亢進を確認することは重要である。DM1とDM2の電気生理所見の違いを論ずる報告もある。臨床的にも電気生理学的にもミオトニーを認めないLGMD類似のDM2症例も報告されているので注意を要する⁷⁾。

3-5. 遺伝子解析

3-5-1. DMPK 遺伝子 CTG リピート解析

本邦の DM の殆どは DM1 であるので、DM2 診断の前に DM1 を遺伝学的に確実に除外することが望ましい。健康保険適用の遺伝学的検査であるので、検査会社が受託している DMPK 遺伝子解析を参照されたい。

3-5-2. CNBP 遺伝子 CCTG リピート解析

DM2 診断に必須の検査であるが、本邦で受託している検査会社はない。Athena (<https://www.athenadiagnostics.com/>) 等の海外の検査会社では、DM2 診断を受託解析している。

3-5-3. その他の遺伝子解析

3-5-3-1. ミオトニアがある場合

非ジストロフィー性ミオトニー症候群が鑑別となる。詳細は「筋チャンネル病診療の手引き」⁹⁾を参照されたい。

3-5-3-2. ミオトニアがない場合

LGMD, ベッカー型筋ジストロフィー (Becker muscular dystrophy, BMD) や女性ジストロフィン症は、ミオトニアのない DM2 と鑑別が難しいことがある。網羅的遺伝子解析や、ジストロフィン遺伝子解析 (Multiplex Ligation-dependent Probe Amplification, MLPA 法) が、鑑別に威力を発揮しうる。詳細は第 2 章 (2-4-5, 2-6) を参照されたい。

3-6. おわりに

DM2 の多くは 中高年発症で、その遺伝形式は常染色体性優性遺伝を示す。DM2 では DM1 のような先天型や若年発症を認めない。DM2 は近位筋優位の筋力低下を示し、その分布は遠位筋優位の DM1 と異なることが示されている。筋症状の分布からは DM1 との類似性よりも LGMD との類似性が高いことに注意が必要である。筋痛を訴えることが多いが、DM1 と異なり、ミオトニア現象は目立たず、重症の筋力低下、中枢神経症状を呈することも少ない。DM2 が他の病気と誤診されることも多く、診断が遅れる問題点を指摘されている⁹⁾。26%の患者が慢性疲労症候群、肢帯型筋ジストロフィー等と誤診されており、初発症状から正しい診断がつくまでの時間は、DM1 の 7.3 年に対して DM2 は 14.4 年と、2 倍かかるとしている。DM2 の臨床症状は、DM1 に比べ軽症であるので、見落とされている DM2 の数は無視できないものと思われ、本邦においても DM2 が存在することを念頭に診療をおこなうことが重要である¹⁰⁻¹²⁾。この手引きが、筋ジストロフィー医療の向上に役立つことを祈念する。

文献

- 1) Liquori CL, Ricker K, Moseley ML, et al. Myotonic dystrophy type 2 caused by a CCTG expansion in intron 1 of ZNF9. *Science* 2001;293:864-867.

- 2) Thornton CA, Griggs RC, Moxley RT 3rd. Myotonic dystrophy with no trinucleotide repeat expansion. *Ann Neurol* 1994;35:269-272.
- 3) Ricker K, Koch MC, Lehmann-Horn F, et al. Proximal myotonic myopathy: a new dominant disorder with myotonia, muscle weakness, and cataracts. *Neurology* 1994;44:1448-1452.
- 4) Udd B, Krahe R, Wallgren-Pettersson C, et al. Proximal myotonic dystrophy--a family with autosomal dominant muscular dystrophy, cataracts, hearing loss and hypogonadism: heterogeneity of proximal myotonic syndromes? *Neuromuscul Disord* 1997;7:217-228.
- 5) Day JW, Ricker K, Jacobsen JF, et al. Myotonic dystrophy type 2: molecular, diagnostic and clinical spectrum. *Neurology* 2003;60:657-664.
- 6) 「神経疾患の遺伝子診断ガイドライン」作成委員会(編). 神経疾患の遺伝子診断ガイドライン 2009.
- 7) Young NP, Daube JR, Sorenson EJ, Milone M. Absent, unrecognized, and minimal myotonic discharges in myotonic dystrophy type 2. *Muscle Nerve* 2010;41: 758-762.
- 8) 厚生労働科学研究費 難治性疾患等政策研究事業 「希少難治性筋疾患に関する調査研究」班. 筋チャンネル病 (遺伝性周期性四肢麻痺, 非ジストロフィー性ミオトニー症候群) 診療の手引き. https://www.neurology-jp.org/guidelinem/pdf/syounin_03.pdf (2018年12月1日閲覧).
- 9) Hilbert JE, Ashizawa T, Day JW, et al. Diagnostic odyssey of patients with myotonic dystrophy. *J Neurol* 2013;260:2497-2504.
- 10) Saito T, Amakusa Y, Kimura T, et al. Myotonic dystrophy type 2 in Japan: ancestral origin distinct from Caucasian families. *Neurogenetics* 2008;9:61-63.
- 11) Matsuura T, Minami N, Arahata H, et al. Myotonic dystrophy type 2 (DM2) is rare in the Japanese population. *J Hum Genet* 2012;57:219-220.
- 12) Nakayama T, Nakamura H, Oya Y, et al. Clinical and genetic analysis of the first known Asian family with myotonic dystrophy type 2. *J Hum Genet* 2014;59:129-133.

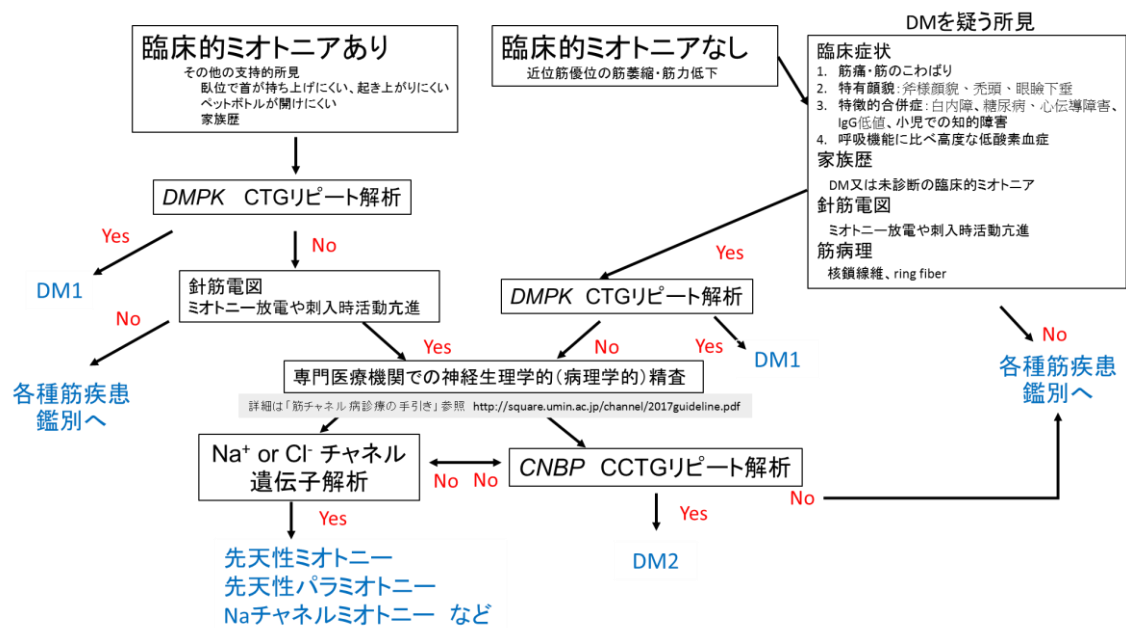


図 3-1 筋強直性ジストロフィー2型 (DM2) を疑う患者の病型診断を進める際のフローチャート.

DM1 : 筋強直性ジストロフィー1型.